Aus dem Röntgenlaboratorium des „Medizinisch poliklinischen Instituts“ der Universität Berlin.

Lane Medical Library

Die Lokalisation des linken Vorhofs des Herzens im Röntgenbild.

INAUGURAL-DISSERTATION

ZUR ERLANGUNG DER

MEDIZINISCHEN DOKTORWÜRDE

AN DER

FRIEDRICH-WILHELMS-UNIVERSITÄT
ZU BERLIN.

Von

Ludwig Jaffe,
approb. Arzt aus Berlin.

Tag der Promotion: 27. Juli 1909.

BERLIN 1909.
Druck von L. Schumacher, N. 24.

Gedruckt mit Genehmigung der Medizinischen Fakultät der Universität Berlin.

Referent: Prof. Dr. His.

Sonder-Abdruck aus der Zeitschrift für klin. Medizin. 68. Bd. H. 5 u. 6

Seitdem die Röntgen-Strahlen als diagnostisches Hilfsmittel in die Medizin eingeführt wurden, hat man der röntgenologischen Diagnose der Herzkrankheiten Interesse entgegengebracht. Zu einer solchen gehört aber auch eine genaue Analyse des Herzschattens, d. h. die genaue Kenntnis der Herzteile, welche zur Bildung des Randes des Mittelschattens beitragen.

Die grössten Schwierigkeiten bot der sogenannte linke mittlere Schattenbogen. Seine Bildung wurde bald dem linken Vorhof oder dem linken Herzohr, bald der Arteria pulmonalis, bald auch allen drei Abschnitten zusammen zugeschoben.

Drei Methoden kannte man bisher zur anatomischen Festlegung bestimmter Abschnitte des Herzschattens.

Die erste besteht im Einstechen langer Nadeln in bestimmte Teile der Herzschattenränder bei Leichen nnd nachträglicher Sektion. Diese Methode gibt natürlich absolut sichere Aufschlüsse bei Leichen über die randbildenden Herzabschnitte. Allein die gewonnenen Resultate sind eben so sicher nicht ohne weiteres auf den Lebenden zu übertragen, da gerade in den Brusteingeweiden mit und nach dem Tode eine Reihe von Veränderungen und namentlich Verlagerungen eintritt. Hierbei kommt bei uns besonders in Betracht die Luftfüllung der Lungen, welche ja nach dem Tode zusammensinken, und der Blutfüllungszustand des Herzens, ob der Tod in Herzsystole oder Diastole erfolgt ist, ob das Blut flüssig geblieben oder geronnen ist, ganz abgesehen davon, dass alle arteriellen Organe nach dem Tode überhaupt blutleer sind.

Eine zweite Methode weist womöglich noch grössere Fehlerquellen auf. An Leichen wurden die Lungen aufgebläht, die Gefässe injiziert, dann die gefrorene Leiche in Horizontal- oder Frontalschnitte zerlegt, die jeweils getroffenen Herz- und Gefässabschnitte mit Bleidraht umgeben und nun die Schnitte einzeln oder zusammengelegt photographiert, um so die randbildenden Herzteile festzustellen. Diese Methode fügt zu

den Leichenveränderungen noch eine Reihe anderer, mehr oder minder grosser, je nach der Geschicklichkeit des Operateurs, die im einzelnen garnicht übersehen werden können.

Die dritte Methode besteht in der Beobachtung am Lebenden. In allen möglichen Durchleuchtungsrichtungen werden am normalen oder willkürlich beeinflussten, am angeborenen oder erworben kranken Herzen Beobachtungen angestellt, eventuell photographisch festgelegt. Die radioskopischen Befunde werden mit den ja bekannten anatomischen Verhältnissen verglichen, die auf dem Schirm wahrnehmbaren kardiogenen Bewegungserscheinungen an den einzelnen Schattenrändern werden in Bezug auf die klinisch und physiologisch bekannten Phasen und ihren Charakter berücksichtigt und so die Herzabschnitte bestimmt.

Auf diese Weisen gaben Rieder und Bittorf uns sehr eingehende Analysen des Herzschattens. Ich führe gerade diese beiden Arbeiten hier an, weil die Verfasser sich besonders mit den Herzaufnahmen in beiden schrägen Durchmessern beschäftigt haben.

Bittorf beschreibt uns zunächst das Röntgen-Bild bei Aufnahme im geraden Durchmesser. Dabei gehen aber für unsere Zwecke durch die Schatten der Wirbelsäule und des Brustbeins zu viel Details verloren. Das Schattenbild im schrägen Durchmesser bei $^1/_8$ Drehung rechts beschreibt er als zu schwierig für die Deutung überhaupt nicht. Dreht man den zu Untersuchenden um $^1/_8$ Bogen nach links, so erhält man nach ihm einen annähernd dreieckigen Herzschatten, dessen ventraler Rand im unteren Teile vom linken Ventrikel gebildet würde. Den hinteren dorsalen Rand schreibt er im unteren Teile dem rechten Vorhof zu. Ueber dem linken Ventrikel befinde sich leicht nach vorn konvex der sogenannte mittlere Bogen. Darüber der in seinen beiden Schenkeln bandartig sich deckende Aortenbogen. Der mittlere Bogen zeige Zweiteilung, und zwar sei er im oberen Teile dunkler als im unteren. Bei Mitralstenose sei der mittlere Bogen im ganzen stark vergrössert, bei Pulmenalstenose nach vorn konkav. Den oberen dunkleren Teil betrachtet er als Schatten der Arteria pulmonalis, den unteren helleren als den des linken Herzohrs, d. i. also eines Teils des linken Vorhofs.

Bei Rieder finden wir auch eine Analyse des Herzschattens bei der Durchleuchtungsrichtung von links hinten nach rechts vorn. Auch hier wird selbstverständlich der untere Rand durch den rechten Ventrikel gebildet. Der untere Teil des rechten Randes stellt das Schattenbild des rechten Vorhofs dar, darüber befindet sich aussen die Vena cava und etwas mehr nach innen zu die Aorta ascendens und der Aortenbogen. Der untere Teil des linken Schattenrandes wird vom linken Ventrikel gebildet, und den unteren Teil des mittleren Schattenbogens schreibt auch Rieder dem linken Herzohr zu, wie er auch als darüber liegenden Teil die Arteria pulmonalis betrachtet. Wir werden später sehen, dass diese Resultate wenigstens für den linken Vorhof mit den meinigen, auf experimentellem Wege gefundenen fast genau übereinstimmen.

Holzknecht hat seltsamerweise eine Erklärung des Herzschattens im schrägen Durchmesser nur in der Richtung von links hinten nach rechts vorn gegeben. Sie stimmt mit der soeben angeführten von Rieder überein, nur schreibt er den obersten Bogen des linken Randes nicht der Arteria pulmonalis, sondern der Aorta zu. An anderer Stelle, bei der Beschreibung der Eigenbewegungen des Herzens bei Mitralinsuffizienz, schreibt er allerdings, dass die Frage, von welchem Herzteil der mittlere Bogen gebildet würde, noch offen wäre, ob es die Arteria pulmonalis wäre oder der linke Vorhof.

Ebenso wie Bittorf und Rieder beantworten Theo und Franz Grödel die Frage an Hand von ortho-diagraphischen Aufnahmen, die sie von den verschiedensten Herzkrankheiten machten.

Wie man also sieht, ist die Frage, wo der Schatten des linken Vorhofs im Röntgen-Bild zu suchen sei, noch nicht geklärt. Der linke Vorhof ist aber der Teil des Herzens, der bei den am häufigsten vorkommenden Herzklappenfehlern am allermeisten verändert ist, nämlich der Mitralinsuffizienz und der Mitralstenose.

Eine einfache Ueberlegung sagt uns, dass im Verlaufe dieser Erkrankungen eine Dilatation und Hypertrophie des Vorhofs entstehen muss. Denn im ersten Falle wird, bedingt durch die Schlussunfähigkeit der Mitralklappe, während der Systole der linken Herzkammer ein Teil des dabei aus ihr ausgetriebenen Blutes in den Vorhof zurückgeworfen, bei letzterer aber ist der Abfluss des Blutes aus dem Vorhof bei der Diastole der Kammer behindert. Tausende von Sektionen haben uns diese Tatsache bestätigt. Nun kommt es schliesslich durch die beständige Ueberlastung des Muskels zu völliger Lähmung des Vorhofs. Alle diese Veränderungen sind wichtig, nicht nur um den Zustand der Erkrankung des Herzens festzustellen, sondern sie lassen auch in gewisser Weise Schlüsse auf den weiteren Verlauf der Erkrankung ziehen. Denn je geringer sie sind, desto günstiger wird die Prognose gestellt werden können.

Unsere hauptsächlichste Untersuchungsmethode, die Perkussion, ist nun gerade in dieser Gegend sehr schwierig, und ihre Resultate wirken oft direkt irreführend durch die sekundären Veränderungen an der Lunge. Diese stören zwar sicher auch die Untersuchung durch Röntgenoskopie, aber doch nicht in dem Masse wie die Perkussion. Wir sind daher gezwungen, in diesen Fällen Untersuchungsmethoden anzuwenden, welche die genannten Schwierigkeiten nicht aufweisen. Das kann aus den oben genannten Gründen nur die Untersuchung mittels Röntgen-Strahlen sein.

Es ist wohl ohne weiteres klar, dass zur Entscheidung dieser Frage nur die Untersuchung am Lebenden in Betracht kommt. Nun glaube ich aber, zur Bestimmung der Lage des linken Vorhofs noch ein Hilfsmittel in Anwendung gebracht zu haben, das uns die Analyse sehr erleichtert.

Der linke Vorhof liegt nämlich in weiter Ausdehnung dem Oesophagus an, und dieser Umstand wurde schon lange benutzt, um von der Speiseröhre aus die Bewegungen des linken Vorhofs zu registrieren. Um also die Lage desselben festzustellen, war es nur nötig, die Sonde an ihrem Ende mit einem genügend dicken Metallmantel zu versehen, damit ihr Schatten auch in dem an sich schon dunklen Herzschatten sichtbar würde. Zur Ausführung dieses Gedankens gehörte weiter selbstverständlich eine genaue Kenntnis der Vorhofskurven.

Rautenberg hat für sich das Recht in Anspruch genommen, als erster auf den Gedanken gekommen zu sein, die Pulsation des linken Vorhofs direkt vom Oesophagus aus zu registrieren, allerdings mit der

Einschränkung, dass Lichtheim schon mehrere Monate vor ihm denselben Vorschlag gemacht und auch in der Literatur niedergelegt hätte, wie er später erfahren habe. Aber bei der Ausführung wäre Lichtheim an technischen Schwierigkeiten gescheitert. Auf Grund meiner Literatur-Studien habe ich mich jedoch überzeugen können, dass die in Frage kommende Methode schon lange vorher bekannt und ausgeübt war, wenn sie auch eine Zeit lang völlig in Vergessenheit geraten zu sein schien.

Der erste, welcher auf die Möglichkeit der Registrierung der Bewegungen des linken Vorhofs des Herzens beim Menschen vom Oesophagus aus hinwies, ist sicher Léon Frédéricq gewesen. Er zeigte in seiner 1887 erschienenen Arbeit „Sur le tracé cardiographique des oreillettes", dass man beim Hunde die Pulskurve des linken Atriums mittels einer in den Oesophagus geschobenen Gummisonde in Verbindung mit einer Mareyschen Kapsel ohne Schwierigkeit aufnehmen kann.

In neuerer Zeit haben sich besonders Plesch, Minkowski und Rautenberg um die Einführung dieser Methode in die Klinik verdient gemacht.

Diese Autoren haben für die Bewegungen des linken Vorhofs, registriert vom Oesophagus aus, dieselbe Kurve erhalten, die ich in der Zeichnung folgen lasse.

Fig. 1.

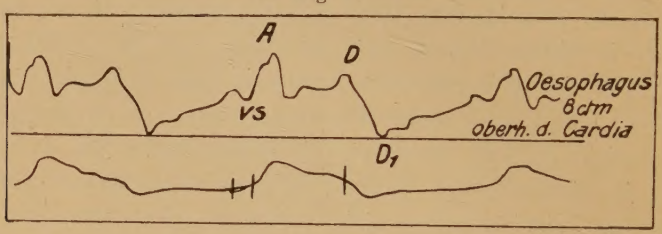

Das Charakteristische der Vorhofskurven besteht nun darin, dass der regelmässige Anstieg der Kurve bei der Vorhofsdiastole durch einen ziemlich tiefen Abfall, dann durch schnellen Anstieg und wieder etwas mässigeren Abfall unterbrochen wird. Dadurch werden in der Kurve zwei kleine Zacken markiert, die sie scharf von allen andern möglichen Kurven unterscheidet. Allerdings bestehen in der Deutung derselben ganz erhebliche Differenzen, die zu entscheiden nicht Aufgabe dieser Arbeit sein kann, besonders da diese Fragen für die Verwendbarkeit der Methode für unsere Zwecke unerheblich sind. Es ist aber wohl angebracht, einige Worte über die Entstehung der Kurve durch die Vorhofspulsation hier zu sagen.

Durch die am Ende der Ventrikeldiastole auftretende Vorhofssystole wird dieses Organ im ganzen verkleinert. Das zeigt sich durch einen Abfall der Kurve. Nun dehnt sich der Vorhof während der darauf folgenden Diastole durch die zuströmende Blutmasse wieder aus, die Kurve müsste also bis zum Schlusse derselben langsam kontinuierlich steigen.

Im Beginn der Diastole des Ventrikels wird nun aber ein grösserer Teil des zuströmenden Blutes durch die sich öffnende Mitralklappe in den Ventrikel abfliessen, wodurch die Vorhofsfüllung und damit der Anstieg der Kurve steil unterbrochen wird. Tatsächlich zeigt nun die vom Oesophagus aus registrierte Kurve des Vorhofs eine Abweichung von diesem Schema. Kurz hinter der Vorhofskontraktion finden wir die schon oben erwähnte zackenförmige Erhebung. Die Zacke steht nun sicherlich in Beziehung zur Ventrikelsystole, mit der sie fast gleichzeitig auftritt, weshalb man sie allgemein Ventrikelzacke nannte. Ihre Entstehung erklärte man sich nun auf folgende verschiedene Weisen.

1. Die schon geschlossenen Segel der Mitralklappe können durch die Anspannung des Ventrikels bei seiner Systole eine Art Rückstoss in den Vorhof hinein erfahren.

2. Das gesamte Herz, speziell die Ventrikel vergrössern sich im Beginn der Systole. Die Spitze dieser Zacke würde also das Ende der Verschlusszeit und den Beginn der Austreibungsperiode angeben.

3. Der Herzspitzenstoss selbst ist als Ursache der Ventrikelzacke anzusehen. Während des Herzspitzenstosses findet nämlich nicht nur eine Aufrichtung der Herzspitze statt, sondern es zeigen sich dabei auch Lageveränderuugen des Gesamtherzens, indem nämlich die Ventrikel durch ihre Kontraktion und gleichzeitige Aufrichtung eine Kompression auf die Vorhöfe ausüben und zwar besonders auf den linken, da dieser von allen Seiten durch den Abgang der grossen Gefässe (Aorta, Arteria pulmonalis, Venae pulmonales und Vena cava inferior) fixiert ist. An diese Kompression des linken Vorhofs schliesst sich dann sofort die Entlastung an, sobald nämlich die Vorwärtsbewegung des Herzens beginnt. Der Abfall der Zacke wird dadurch noch verstärkt, dass die Herzkammern die Vorhöfe mit nach vorn ziehen und somit der Druck auf den im Oesophagus steckenden Ballon noch geringer wird.

Minkowski benutzte zur Aufnahme dieser Kurven einen gewöhnlichen Magenschlauch, um dessen gefenstertes Ende er einen Ballon aus dünnem Kondom-Gummi befestigte. Schon Rautenberg hat darauf hingewiesen, dass die grosse Dicke dieses Instrumentes den physiologischen Verhältnissen wenig angepasst sei, da der Oesophagus im Ruhestande ja bekanntlich ein lumenloses Organ darstelle, ganz abgesehen davon, dass es dem Patienten viel unnütze Unbequemlichkeiten mache. Er konstruierte sich zur Aufnahme der Kurven folgendes Instrument: Von einem dünnen französischen Bougie wurde an seinem unteren Ende die Spitze abgeschnitten, genügend sorgfältig geglättet und abgerundet und dann mit einem dünnen Gummiballon versehen, sodass dieser in schlaffem Zustande das Ende der Sonde um vier Zentimeter in der Länge überragte. Zur sicheren Vermeidung jeder Rauhigkeit wurde die Verbindungsstelle noch mit Gummipapier überklebt. Diese Sonde war ja allerdings dünn genug, um einerseits den Patienten nicht übermässig zu belästigen, hatte

auch anderseits genügend Widerstandsfähigkeit, um durch leichten Druck in der Speiseröhre hin und her geschoben werden zu können, aber sie hatte doch einen Fehler, der erheblich genug war, um sie, wenigstens unverändert, für meine Zwecke völlig unbrauchbar erscheinen zu lassen. Dieser Fehler bestand in dem an ihrem Ende völlig unstabil befestigten Gummiballon. Ganz abgesehen davon, dass der Ballon sich durch die Luftfüllung in vorher nicht zu berechnender Weise auch in die Länge dehnen kann, wird die Gesamtlänge der Sonde durch folgenden Umstand nie abzulesen sein. Beim Hineinschieben der Sonde wird nämlich der unstabile Ballon sich sicher grösstenteils, wenn nicht in ganzer Ausdehnung, auf das solide Sondenende hinaufschieben. Nun bestimmt Rautenberg die Entfernung der Kardia von der oberen Zahnreihe durch Aufblähen des Ballons im Magen. Da hier die Gummiblase keinen grösseren Widerstand mehr findet, wird sie sich, durch den Luftdruck getrieben, vom Sondenende wieder herunterstreifen. Dann zieht Rautenberg die Sonde zurück, bis er einen federnden Widerstand empfindet, der dadurch entsteht, dass der aufgeblähte Ballon nicht wieder in den Oesophagus zurücktreten kann. Dadurch wird natürlich der elastische Gummi noch weiter gedehnt. So wiederholt sich das Spiel nun noch mehrfach während der Aufnahme der Kurven in den verschiedenen Höhenlagen in der Speiseröhre.

So glaube ich durch diese Ueberlegung bewiesen zu haben, dass Rautenberg durch den in seiner Länge unstabilen Gummiballon an seiner Sonde einen Faktor eingeführt hat, durch den jede genauere Längenbestimmung unmöglich gemacht ist, dass also seine, durch die Zentimetereinteilung an seiner Sonde gefundenen, Längenangaben nicht nur ungenau, sondern direkt irreführend sind.

Um nun diesen Fehler zu vermeiden, konstruierte ich mir folgende Sonde: Ein französisches durchbohrtes Bougie von etwa 5 mm Dicke, das unten geschlossen war, wurde am Ende mit einer feinen seitlichen Oeffnung versehen, die das Lumen mit der Aussenwelt verband. Etwa 1 cm von dieser Oeffnung entfernt, befand sich sowohl oben wie unten je ein, die Röntgenstrahlen stark absorbierender, Metallring. Ueber diesem ganzen Teil der Sonde war eine Gummiblase luftdicht angebracht, wobei die Metallringe zugleich zur Abgrenzung des Luftraumes benutzt wurden, sodass also die Mitte zwischen den beiden Schatten der Metallringe der Stelle des Herzens entsprechen musste, von der die Pulsation aufgeschrieben werden sollte. Durch Verschieben der Sonde in der Speiseröhre von oben nach unten und gleichzeitiger Beobachtung der auf dem Polygraphion entstehenden Kurven ist es damit ermöglicht, den Anfang und das Ende der Vorhofspulsation zu bestimmen. Wenn man aber die Pulsationsbreite des Vorhofs kennt, so ist auch eo ipso seine anatomische Länge bestimmt, resp. seine Reichweite im Oesophagus. Zwecks Aufschreibens der Kurve war die Sonde durch ein T-Rohr mit einem

Grunmachschen Polygraphen und zum Aufblasen des Gummiballons mit einem Doppelgebläse verbunden. Ein zwischengeschalteter Dreiwegehahn ermöglicht es, die eingepumpte Luft, falls die Kapseln zu stark damit angefüllt waren, wieder abzulassen, und so das Optimum der Spannung herbeizuführen, welches benötigt wurde, um eine deutliche Kurve zu erhalten.

Die Technik der Untersuchung bestand nun darin, dass die oben beschriebene Sonde dem Kranken in die Speiseröhre geschoben wurde, die am unteren Ende befindliche Gummiblase leicht aufgepumpt wurde und die Sonde nun so tief in den Oesophagus hineingebracht wurde, bis auf dem Polygraphion die beiden Zacken erschienen, die für die Vorhofspulsation charakteristisch sind. Dann wurde die Röntgenröhre eingeschaltet und der Patient in der Richtung von links hinten nach rechts vorn und von rechts hinten nach links vorn durchleuchtet, also in den beiden üblichen schrägen Durchmessern. Dabei wurde auf dem Röntgenschirme eine Pause des Schattens des Herzens und der Luftkapsel der Sonde, die durch die Metallringe der Sonde erkennbar war, gezeichnet. War dies geschehen, so wurde die Sonde noch tiefer in die Speiseröhre hineingeschoben, bis die beiden Zacken gerade wieder verschwanden, und dann wieder Herz- und Luftblasenschatten in derselben Weise skizziert.

Es ist dies ein absolut sicheres Verfahren, um die Höhenausdehnung des Vorhofs im Röntgenbilde festzustellen, wenn man nur dafür Sorge trägt, dass die Röntgenröhre immer in derselben relativen Höhe des zu Untersuchenden eingestellt wird. Die Verzeichnung durch die Divergenz der Strahlen wurde dabei durch Aufstellen der Röhre in genügender Entfernung vom zu Untersuchenden so gering gemacht, dass dieselbe praktisch nicht in Betracht kam. Ausserdem kam es ja weniger darauf an, die wirkliche Grösse des Vorhofs festzustellen, als seine Lage im Herzschatten zu bestimmen. Gleichgültig ist es dabei, ob derselbe der richtigen Herzgrösse entsprach oder verzeichnet war. Auch reichen diese Skizzen völlig aus zur Festlegung der gewonnenen Resultate, ja man kann durch Beobachtung am Röntgenschirm absolut scharfe Bilder erhalten, was ja bekanntlich bei Photogrammen wegen der schwer zu vermeidenden Atembewegungen und noch mehr wegen der auf keine Weise ausschaltbaren Herzkontraktionen nicht möglich ist. Aus diesem Grunde wurde von der Anfertigung von Photographien vollkommen abgesehen, um die an sich für die Patienten schon zum mindesten sehr unangenehme Prozedur nicht noch unnütz zu verlängern.

Die Methode wurde zunächst nur bei normalen Herzen angewendet. Ein Versuch bei einem Falle von Mitralinsuffizienz, einem Herzfehler, bei dem der linke Vorhof, wie oben schon angegeben, ja am meisten verändert ist, bewies jedoch, dass dieselbe in allen etwa vorkommenden Fällen ausreicht. Hierbei ist jedoch zu beachten, dass bei allen Herzklappenfehlern die Vorhofskurve von der oben angegebenen erheblich ab-

weichen kann, falls Dekompensation vorhanden ist. Kennt man doch Zustände, in denen völlige Lähmung des linken Vorhofs eingetreten ist, dieser also nur passive Pulsation zeigen kann. Allerdings wird man ja auch solchen Patienten nicht eine so angreifende Untersuchung zumuten können.

Ehe ich nun den Bericht über das Ergebnis der einzelnen Fälle gebe, ist es jetzt wohl an der Zeit, festzustellen, was wir als das Ergebnis der Untersuchungen erwarten können. Es genügt dazu, sich die anatomischen Beziehungen des Oesophagus und des Herzens an der Hand eines Horizontaldurchschnitts durch einen menschlichen Thorax klarzumachen. Der Einfachheit halber ist dieser Schnitt in der Höhe zu denken,

Fig. 2.

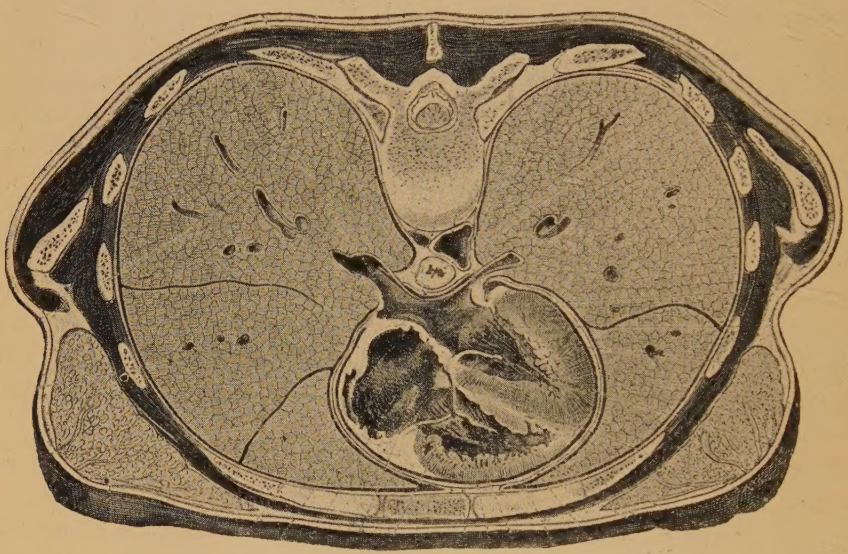

2/5 nat. Grösse

in der die Röntgenröhre eingestellt wurde, denn dadurch erreichen wir, dass die zur Konstruktion des Schattenbildes nötigen, als von der Röhre ausgehend gedachten Strahlen, mit denen in der Experimentsanordnung tatsächlich völlig übereinstimmt. An Hand einer solchen Zeichnung ist es leicht möglich, die Teile des Oesophagus und des Herzens festzustellen, die auf dem Röntgenschirm schattenbildend wirken. Betrachtet man sich nun Horizontalschnitte durch den menschlichen Thorax, so sieht man, dass der für unsere Zwecke am meisten geeignete Schnitt etwa durch den siebenten Brustwirbel führt. Die beigefügte Zeichnung ist dem anatomischen Atlas von Toldt entlehnt.

Wir sehen an ihr zunächst den Schnitt durch den in der genannten Höhe befindlichen Brustwirbel, die verschiedenen Rippen, die Mammae und vorn durch das Brustbein. Seitlich sind die Schnitte durch sämtliche Lungenlappen deutlich erkennbar. Direkt vor der Wirbelsäule ist rechts das Lumen der Vena azygos und links das der Aorta descendens zu sehen. Vor und zwischen diesen beiden Gefässen liegt, deutlich erkennbar, an ihrem durch die Fältelung ihrer Schleimhaut sternförmig erscheinenden Lumen, die Speiseröhre. Zwischen dem Brustbein nun und der Speiseröhre liegt, seitlich von den Lungen begrenzt, das Herz. Ein Horizontalschnitt in dieser Höhe trifft, von hinten nach vorn gerechnet, folgende Teile desselben: Wir sehen zunächst die sich beiderseits in den Lungen verästelnden Pulmonalvenen, an die sich ohne deutliche Grenze der linke Vorhof anschliesst. Nach links vorn sieht man dann die Mitralklappe und die linke Herzkammer. Direkt vor dem linken Vorhof sieht man das tiefschwarze Lumen der in den rechten Vorhof gerade einmündenden Vena cava inferior. Zuvorderst liegt die rechte Herzkammer, deren Abgrenzung vom rechten Vorhof, die Valvula tricuspidalis, auch von der Schnittebene getroffen wird. Von allen diesen soeben beschriebenen Teilen absorbieren Röntgenstrahlen ausser den Knochen stark nur das Herz und die grossen Gefässe, während im Gegensatz dazu die Lungenfelder durch die Lufthaltigkeit der Lungen aufgehellt werden. Bei den grossen Gefässen wird nun als schattengebende Substanz lediglich die Blutsäule. Ein Blick nun auf die Figur zeigt uns, dass erhebliche Differenzen in der Mächtigkeit derselben wenigstens in dieser Schnittebene nicht vorhanden sind, die einzelnen Herzteile also nicht etwa durch mehr oder minder tiefe Schatten von einander abgegrenzt werden können.

Wir sehen also, dass der Herzschatten sich scharf von den hellen Lungenfeldern abheben muss, aber wenigstens in grösseren Abschnitten mit den Schatten der Knochen, besonders der Wirbelsäule und des Brustbeins, zusammenfallen muss.

Da diese Knochen nun verhältnismässig einfache und regelmässige Körper sind, so kann man sich die Fortsetzung ihrer Schatten im Herzschatten ziemlich leicht konstruieren. Ganz anders aber liegt die Sache beim Herzen und den grossen Gefässen. Ihr Bau ist ein sehr komplizierter und ihre Lage zu einander schon in normalen Fällen variabel. Allerdings geben uns die Schatten der Rippen wenigstens einen einigermassen richtigen Anhalt für ihre Grösse. Nach allem diesen ist es aber wohl klar erwiesen, dass einzelne Teile des Herzschattens nicht ohne besondere Hilfsmittel diagnostiziert werden können.

Die von mir eingeführte Methode bedient sich nun, wie oben angeführt, einer mit Metallringen, also einer die Röntgenstrahlen fast absolut absorbierenden Substanz, armierten Sonde. Nehmen wir nun an, dass einer dieser beiden Metallringe gerade in dem sichtbaren Lumen der

Speiseröhre, also in dem, im Röntgenbilde hellen, Retrokardialraum sitzt, so können wir uns leicht das Schattenbild konstruieren, welches in dieser Ebene durch die Röntgenstrahlen auf dem Schirm von den Thoraxorganen und der Sonde projiziert wird.

Um die Konstruktionsfigur zu vereinfachen, müssen wir uns die Röntgenröhre als einen Punkt vorstellen, was deswegen ja erlaubt ist, weil die Röhre in einer Entfernung von den Personen bei den Untersuchungen aufgestellt war, von der aus der durch die Divergenz der Strahlen entstehende Fehler so gering ist, dass er in praxi völlig vernachlässigt werden kann, wenn man auch selbstverständlich keine mathematisch genauen Zeichnungen erhält. Diesen Punkt müssen wir uns nun so weit hinter der rechten und der linken Schulter des bezeichneten Thorax denken, dass das Verhältnis der Entfernung der Röhre vom Körper des zu Untersuchenden zu der Entfernung des gedachten Punktes vom gezeichneten Thorax gleich dem Verhältnis der wirklichen Thoraxgrösse zur Grösse der Zeichnung ist.

Für die dabei entstehenden Figuren kommt hier lediglich in Betracht, wohin der Schatten der im Oesophagus steckenden Sonde fällt, da die groben Umrisse des Herzschattens ja als bekannt vorausgesetzt werden können, und in einzelnen Teilen wenigstens uns schon in den oben angeführten Arbeiten Bittorfs, Rieders und Holzknechts analysiert sind.

Dabei sehen wir, dass der Sondenschatten nur in der Durchleuchtungsrichtung von rechts hinten nach links vorn mit dem Schatten des linken Vorhofs wirklich zusammenfällt, während in der andern Durchleuchtungsrichtung von links hinten nach rechts vorn der Sondenschatten wie auch der des grösseren rechtsliegenden Teiles des linken Vorhofs mit dem Schatten des rechten Vorhofs zusammenfällt. Es ist aber auch garnicht unbedingt erforderlich, dass der Sondenschatten mit dem linken Vorhofsschatten zusammenfällt, denn wie ich schon oben ausgeführt habe, sind im Röntgenbild am Herzschatten von Wert für die Diagnose der Herzkrankheiten nur die randbildenden Teile. Nun geht aber aus der Figur klar hervor, dass sich der linke Vorhof an der Bildung des Randes des Mittelschattens beteiligen muss. Es ist nur die Frage noch offen, wie weit sich der Vorhofsschatten in der Vertikalebene, d. h. in der Zeichnung nach oben und unten erstreckt. Wir hätten, um dies zu erfahren, nur nötig, durch die Mitten zwischen den Schatten der beiden Sondenringe je eine Parallele zu der in der Zeichnung als gerade Linie imponierenden Horizontalebene zu ziehen, deren Schnittpunkte mit dem Herzschattenrande müssen uns dann die Grenzen des linken Vorhofs anzeigen.

Da es mir zunächst nur darauf ankam, die Methode an Menschen mit normalen Herzen auszubilden, suchte ich mir aus dem von Herrn Geheimrat Senator in liebenswürdiger Weise zur Verfügung gestellten Krankenmaterial schwerneurasthenische Personen aus, die zwar über vage Herzbeschwerden klagten, aber keinerlei klinische Erscheinungen von

irgend einer Erkrankung dieses Organs aufwiesen. Ich beschränkte mich meist darauf, möglichst schlanke Personen zu untersuchen, deren Rachenreflex nicht gerade erhöht war. Ich nahm mir schlanke Personen lediglich aus dem Grunde, weil sie am leichtesten zu durchleuchten sind und auch die klarsten Bilder ergeben. Auf Anästhesierung des Rachens konnte in jedem Falle verzichtet werden, da es mir trotz der angeführten Schwierigkeiten gelang, eine Reihe von einwandfreien Untersuchungen anzustellen. Zum Schlusse bemerke ich noch, dass sämtliche Skizzen, die hier als typische Beispiele angeführt werden, von stehenden Personen stammen, was ja allerdings die Aufnahme der Kurven etwas erschwerte, aber für die Durchleuchtung angenehmer war und namentlich eine genauere Skizzierung ermöglichte. Die Resultate waren bei sämtlichen Untersuchungen im wesentlichen die gleichen.

Fig. 3.

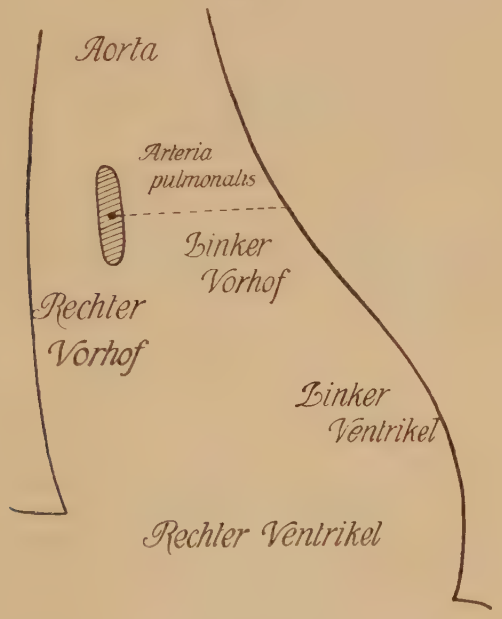

Wie nun die Befunde im einzelnen sind, werde ich an Hand einiger typischer Fälle und der beigefügten Zeichnungen erklären.

1) 22jähriger schwer neurasthenischer Patient mit nervöser Dyspepsie. Es war bei diesem Patienten nur möglich, eine Zeichnung und zwar in der Durchleuchtungsrichtung von rechts hinten nach links vorn herzustellen, nachdem durch die Aufnahme der Pulsationskurve des linken Vorhofs dessen obere Grenze bestimmt war. Wie wir sehen, liegt die Sondenmitte genau auf der Stelle, die Bittorf als die Grenze zwischen Arteria pulmonalis und dem linken Vorhof annimmt. Auch die Gestalt des Herzschattens stimmt mit den bekannten Bildern völlig überein.

2) 27jähriger Neurasthenikus, der über Schmerzen in der Herzgegend klagt. Cor o. B., Rachenreflex stark herabgesetzt. Auch bei diesem Patienten war es mir nur möglich eine Zeichnung, anzufertigen, und zwar in derselben Durchleuchtungsrichtung

wie Fall 1. Die Zeichnung stimmt mit der ersten fast völlig überein, nur ist das Herz im ganzen etwas grösser, was uns nicht wundernehmen kann, da der Patient im ganzen bedeutend grösser war als Nr. 1. Der Sondenschatten liegt etwas näher dem linken Herzrand, aber in derselben relativen Höhe wie vorher. Aus diesem Grunde kann ich die Zeichnung wohl fortlassen.

3) Dieser Fall betrifft einen Degenschlucker. Trotzdem dieser Mann minutenlang einen breiten eisernen Degen durch den Rachen bis in den Magen eingeführt, wie ich am Röntgenschirm festzustellen in der Lage war, bei sich behalten konnte, war es auch bei ihm nicht möglich, obere und untere Grenze des linken Vorhofs zu bestimmen. Ja, er war so empfindlich gegen die für seine Verhältnisse doch sehr dünne Sonde, dass er am Schluss der Untersuchung erbrach. Immerhin war es mir hier möglich, je eine Zeichnung des Herz- und Sondenschattens in beiden schrägen Durchmessern herzustellen. Und zwar war hier mit der Sonde die untere Grenze des linken Vorhofs bestimmt.

Fig. 4.

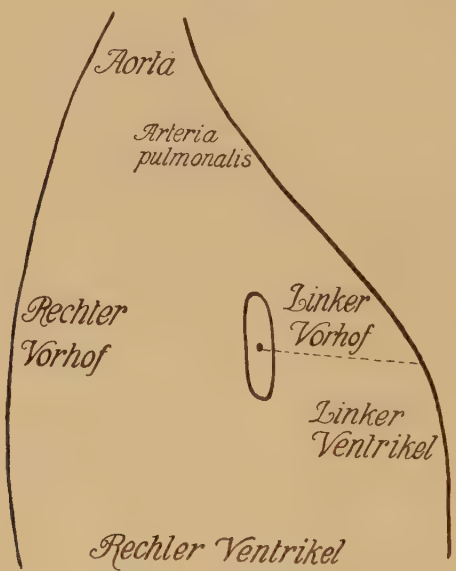

Wie aus den Zeichnungen 4 und 5 ersichtlich, stimmt auch hier die auf experimentellem Wege gefundene untere Grenze des linken Vorhofs mit den Annahmen Bittorfs und Rieders überein.

4) Als letzten Fall mit normalem Herzen führe ich die Untersuchung eines 25-jährigen Mädchens an. Es handelt sich hier um eine Hysterika mit vollkommen erloschenem Rachenreflex. Sie war ausserdem ziemlich schlank und erfüllte so alle Vorbedingungen zur guten Durchführung der Untersuchung. In der Tat gelang es mir auch hier, am einzelnen Fall obere und untere Grenze des linken Vorhofs durch die Sondierung festzulegen. Die folgende Zeichnung zeigt uns den Herzschatten in der Durchleuchtungsrichtung von rechts hinten nach links vorn. Und zwar ist der Sondenschatten hier sowohl an der oberen als auch an der unteren Vorhofsgrenze eingezeichnet. Es geschah dies, weil einerseits der Gesamtumriss des Herzens in den beiden in Frage kommenden Skizzen natürlich der gleiche ist, anderseits auch das Bild des linken Vorhofs klarer zu sehen ist, wenn obere und untere Grenze in derselben Zeichnung angegeben ist.

Wir sehen den Herz- und Gefässschatten auf der rechten Seite begrenzt durch einen einfachen, nach aussen konvexen Bogen. Auf der linken Seite zeigt er die bekannte Dreiteilung in ebenfalls nach aussen

Fig. 5.

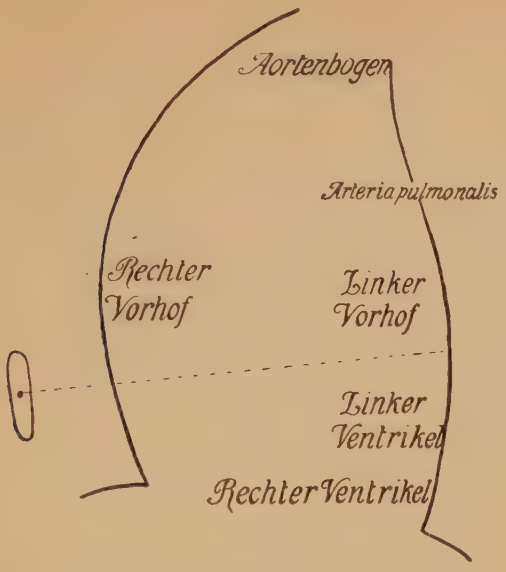

konvexe Bogen, von denen der mittlere etwas gebuckelt ist. Ein wenig unterhalb dieses Buckels sehen wir den Sondenschatten erscheinen, welcher

Fig. 6.

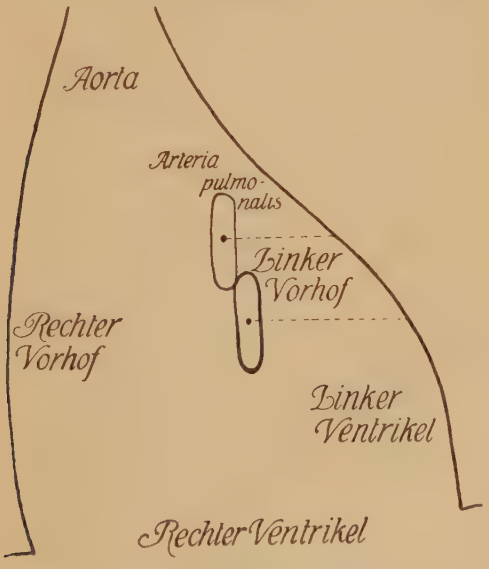

uns die obere Grenze anzeigt. Der andere Sondenschatten liegt mit dem Uebergang des mittleren in den unteren Bogen, gerade auf derselben Höhe.

In der Durchleuchtungsrichtung von links hinten nach rechts vorn sieht der Schatten einem Kreissegmente ähnlich. Während jedoch der

Fig. 7.

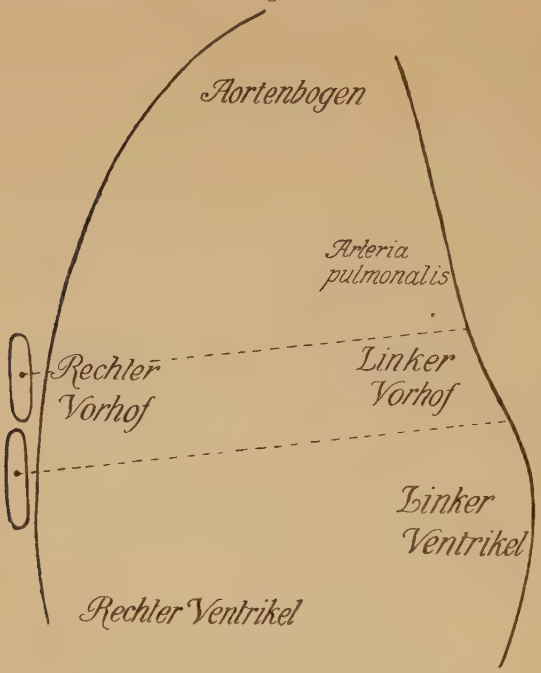

rechte Rand einen fast regelmässigen Bogen bildet, entspricht der linke einer Wellenlinie mit zwei Einsenkungen, d. h. er zeigt auch in dieser

Fig. 8.

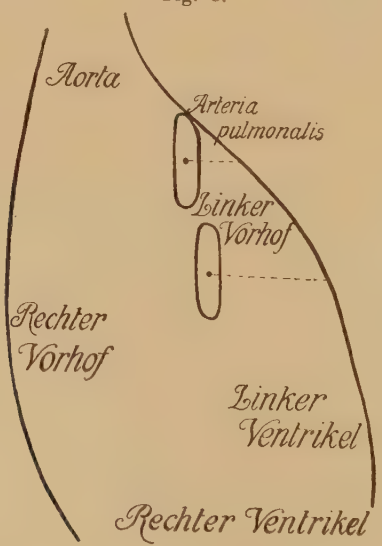

Durchleuchtungsrichtung Dreiteilung. Die Vorhofsgrenzen entsprechen auch hier dem unteren Teile des mittleren Bogens, wie aus der Zeichnung 7 her-

vorgeht, in der die beiden Parallelen zur Horizontalebene durch die Sondenmitte gestrichelt angegeben sind.

Sehen wir uns nun nochmals die beiden letzten Zeichnungen an und überlegen wir uns, welche randbildenden Teile durch sie dargestellt werden, so finden wir, wenn wir zunächst die Teile angeben, die schon jetzt als richtig anerkannt sind, folgendes:

Der obere Teil des Mittelschattens des Thorax entspricht je nach der Durchleuchtungsrichtung der Aorta ascendens, dem Aortenbogen, der Aorta descendens, resp. allen drei Teilen. Rechts schliesst sich daran in allen Durchmessern der rechte Vorhof an. Die untere Grenze wird vom rechten Ventrikel gebildet. Der linke untere Bogen gehört dem linken Ventrikel zu und der linke obere Bogen beteiligt sich wieder an der Bildung des Aortenschattens, der je nach der Durchleuchtungsrichtung

Fig. 9.

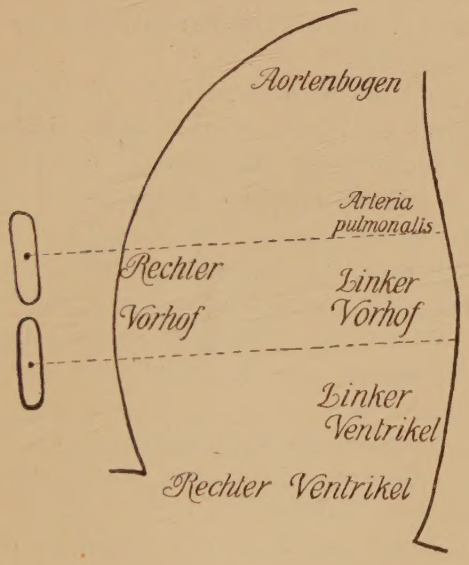

den verschiedenen Teilen derselben entspricht. Es blieb also als zweifelhaft nur der mittlere Bogen übrig. Durch meine Methode glaube ich nun aber auf experimentellem Wege sicher bewiesen zu haben, dass der untere Teil des mittleren Bogens dem linken Vorhof entspricht. Es bleibt also für die Analyse des Herzschattens nur noch der obere Teil desselben zu bestimmen. Da nun der Ursprung der Aorta sowohl wie die obere Grenze des linken Vorhofs bekannt ist, so bleibt als schattenbildender Teil nur die Arteria pulmonalis übrig.

Um nun die gewonnenen Ergebnisse zu kontrollieren, füge ich noch einen Fall von reiner, vollkommen kompensierter Mitralinsuffizienz an,

bei dem es mir gelang, meine Untersuchungsmethode in einwandsfreier Weise durchzuführen.

Der Patient bot folgendes Krankheitsbild: Der Herzspitzenstoss war etwas verstärkt und hebend. Sein Maximum befand sich in der Mammillarlinie, Herzdämpfung war nicht nachweisbar vergrössert. Ueber der Spitze lautes systolisches Geräusch. Zweiter Pulmonalton war akzentuiert. Sonst bot der Kranke keine Besonderheiten.

Wie man aus den beiden vorstehenden Skizzen (Zeichnung 8 und 9) ersieht, war der linke mittlere Bogen des Herzschattens, wie ja nicht anders zu erwarten war, stark vergrössert. Und zwar zeigen die durch die Sondenschatten markierten Grenzen des linken Vorhofs, dass diese Vergrösserung lediglich durch die des Vorhofs hervorgerufen ist und dass der Schatten der Pulmonalarterie der normalen Grösse entspricht.

Dieser Fall liefert uns also den Beweis, dass meine Untersuchungsmethode nicht etwa überflüssig ist, sondern dass sie uns bei etwa vorliegenden Veränderungen im linken mittleren Schattenbogen darüber Aufklärung gibt, ob diese Abweichung von der Norm durch den linken Vorhof oder die Arteria pulmonalis hervorgerufen ist.

Das ist aber ganz besonders wichtig für die Diagnose etwaiger angeborener Herzfehler, die in den meisten Fällen bisher erst durch die Sektion gestellt werden konnte. Es kann uns das nicht wundernehmen, wenn wir bedenken, dass die meisten Erkrankungen des Herzens dieser Art, von denen es nach Vierordts Einteilung 15 verschiedene gibt, nur in ganz vereinzelten Fällen uns bekannt geworden sind.

Praktisch konnten für die Analyse dieser angeborenen Herzfehler durch meine Methode nur die Pulmonalstenose und Pulmonalatresie, die Erweiterung der Pulmonalis und das Offenbleiben des Ductus arteriosus in Betracht kommen.

Es ist klar, dass bei der Pulmonalstenose die Arteria pulmonalis nur sehr gering entwickelt sein kann. Aber auch der linke Vorhof pflegt klein zu bleiben, während der rechte Ventrikel entsprechend der nötigen Mehrarbeit immer vergrössert ist. Ebenso ist die Aorta meistens vergrössert.

Die Pulmonalerweiterung wird durch meine Methode ohne weiteres sichtbar gemacht.

Schwieriger ist die Erkennung eines offenen Ductus arteriosus. Aber auch hier kann uns der Sondenschatten einige Anhaltspunkte für die Erklärung des dabei auftretenden bandartigen Schattens links neben dem Brustbein geben.

Selbstverständlich soll und wird die Diagnose aller Herzkrankheiten nicht allein durch die Untersuchung mit Röntgenstrahlen gestellt werden. Aber diese Untersuchungsmethode wird uns immer eine wertvolle Unterstützung der üblichen klinischen Methoden sein, ja sie ist wohl geeignet, in zweifelhaften Fällen den Ausschlag zu geben.

Literatur.

Bittorf, Fortschritte auf dem Gebiete der Röntgenstrahlen. Bd. 9. — de la Camp-Oesterreich, Anatomie und physikalische Untersuchungsmethoden. — Léon Frédéricq, Historisch-kritische Bemerkungen über die von klinischer Seite neuerdings anerkannte Identität der Venen- und Oesophaguspulsbilder mit den Vorkammerdruckkurven. — Theo und Franz Groedel, Ueber die Form der Herzsilhouette bei den verschiedenen Klappenfehlern. — Guido Holzknecht, Archiv und Atlas der normalen und pathologischen Anatomie in typischen Röntgenbildern. — Mackenzie, Die Lehre vom Puls. — Minkowski, Zur Deutung der Herzarythmien mittels des ösophagealen Kardiogramms. Diese Zeitschr. Bd. 62. S. 371 ff. Refer. Deutsche med. Wochenschr. 1906 und Münchener med. Wochenschr. 1906. — Rautenberg, Die Pulsation des linken Vorhofs und ihre Deutung. Berliner klin. Wochenschr. 1907. Die Registrierung der Vorhofspulsation von der Speiseröhre aus. Deutsch. Arch. f. klin. Medizin. Bd. 91. — Rieder, Fortschritte auf dem Gebiete der Röntgenstrahlen. Bd. 2.

Vorliegende Arbeit wurde im Röntgen-Laboratorium des „Poliklinischen Instituts für innere Medizin der Königlichen Friedrich Wilhelms-Universität zu Berlin“ angefertigt während des Wintersemesters 1908/09.

Es sei mir gestattet, dem Assistenten des Instituts, Herrn Dr. H. Gerhartz, auch an dieser Stelle für Anregung zu dieser Arbeit sowie für seine freundliche Unterstützung namentlich bei der Ausführung der Experimente meinen besten Dank zu sagen.

Auch möchte ich mir erlauben, dem Direktor des Poliklinischen Instituts, Herrn Geheimen Medizinalrat Prof. Dr. Senator, meinen verbindlichsten Dank für die liebenswürdige Anteilnahme an der Arbeit und für die gütige Ueberlassung des nötigen Krankenmaterials auszusprechen.

Lebenslauf.

Ich, Ludwig Jaffe, mosaischer Konfession, wurde am 20. März 1883 als Sohn des im Jahre 1902 verstorbenen Kaufmanns Samuel Jaffe und seiner Ehefrau Elise geb. Marckwald zu Berlin geboren. Vom Oktober 1889 besuchte ich das Falk-Realgymnasium bis Ostern 1898. Dann erwarb ich mir in Stettin am Schiller-Realgymnasium Michaelis 1898 den Berechtigungsschein zum einjährig-freiwilligen Dienst. Von dieser Zeit ab besuchte ich bis Ostern 1903 das Dorotheenstädtische Realgymnasium zu Berlin, wo ich auch das Reifezeugnis erhielt. Ostern 1903 begann ich mein Studium an der hiesigen Königlichen Friedrich-Wilhelms-Universität, das ich bis zur ärztlichen Prüfung hier fortsetzte, mit Unterbrechung des Sommersemesters 1904, während dessen ich die Universität in Freiburg i. B. besuchte. Im Wintersemester 1905/06 bestand ich die ärztliche Vorprüfung und am 1. Juni 1908 das Staatsexamen. Während des praktischen Jahres war ich am Poliklinischen Institut für innere Medizin zu Berlin beschäftigt.

Während meiner Studienzeit habe ich die Vorlesungen, praktischen Uebungen und Kliniken folgender Herren Professoren und Dozenten besucht:

Hertwig, H. Virchow, Fischer, Warburg, Schwendener, Emmerling, Waldeyer, Weissmann, Gaupp, v. Kries, Engelmann, Orth, Israel †, Liebreich †, F. Klemperer, Hildebrand, Pels-Leusden, Lesser, Henkel, Lewin, Senator, Ziehen, Bumm, Rubner, v. Bergmann †, Stöckel, Passow, v. Michel, Heubner, Baginsky, Lewinsohn, Beitzke, Olshausen, Fränkel, Strassmann, Schmieden.